

Köpeklerde Sementli Total Kalça Artroplastisinde Olası Komplikasyonlar: Bölüm III

(Complications of Cemented Total Hip
Arthroplasty In Dog: Chapter III)

¹ÇETİNKAYA, M.A.¹, ²OLCAY, B.²

¹Araş. Gör., Uzman Veteriner Hekim; Ankara
Üniversitesi Veteriner Fakültesi Cerrahi ABD, ANKARA

²Prof. Dr.; Ankara Üniversitesi Veteriner Fakültesi
Cerrahi ABD, ANKARA

Geliş Tarihi: 12.11.2006

Kabul Tarihi: 29.07.2007

Veteriner Cerrahi Dergisi (2007), 13 (2), 28-31

ÖZET

Bu bölümde sementli total kalça artroplastisinde karşılaşılabilecek komplikasyonlar hakkında bilgi verilecektir.

Anahtar Kelimeler: Total kalça artroplastisi, sement, komplikasyon, köpek

SUMMARY

General information about complications of cemented total hip arthroplasty is given in this chapter.

Key Words: Total Hip Arthroplasty, cement, complication, dog

GİRİŞ

Sementli total kalça artroplastisi; köpeklerde kalça displazisi nedeniyle sekonder olarak gelişen dejeneratif eklem hastalığında uygulanan, en yaygın sağaltım yöntemlerinden biridir. Ayrıca kalça eklemine travmatik lezyonlarında da uygulanır. Bu prosedürün başarı oranının % 92-95 olduğu bildirilmiştir (8, 10, 14, 16).

Sementli total kalça artroplastisinin kısa dönem olası komplikasyonları; coxofemoral luksasyon, enfeksiyon ve nervus ischiadicus'un travmatik lezyonları gibi durumlardır. Bildirilen uzun dönem olası komplikasyonlar ise; protezin aseptik gevşemesi, granülom, neoplazi, enfeksiyon ve kırık oluşumudur. Bu kompli-

kasyonlar düşük insidense sahip olsalar da, sağaltımları için genellikle revizyon operasyonu veya implant ekstraksiyonu gerekir (9, 11, 16).

ASEPTİK GEVŞEME

Sementli total kalça artroplastisinde, hem insan hem de hayvanlarda en sık karşılaşılan komplikasyon aseptik gevşemedir. Aseptik gevşemenin olası nedenleri; kemiğin hazırlanışı, sement uygulama tekniği, protezin yerleştirilmesi, protezin dizaynı ve prostetik ekleme oluşan aşınma ürünleri'dir (3, 5, 16).

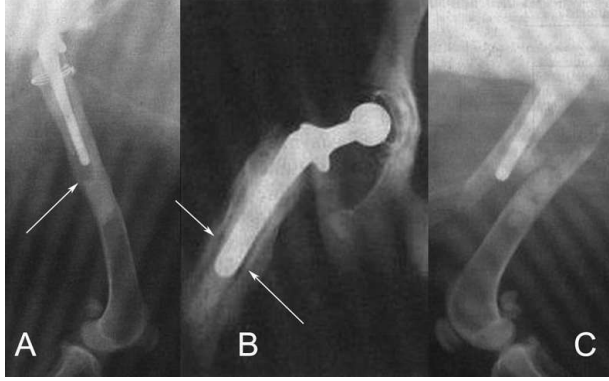
Sementli total kalça artroplastisinde aseptik gevşemenin spesifik nedeni henüz saptanamamıştır ve yerine göre farklılık gösterir. Sement-kemik temas yüzeyindeki gevşemenin nedeni, semente yakın olarak oluşan aşırı kemik rezorpsiyonu olduğu düşünülmektedir. Osteoklast ve makrofaj aktivitelerinin artması nedeniyle oluşan aşırı kemik rezorpsiyonu; metal, plastik veya sementte aşınma sonucu ortaya çıkan maddelere bir tepki sonucu olabilir. İmplant ve sement arasındaki gevşeme; büyük olasılıkla uygun olmayan biyomekanik kuvvetler nedeniyle, sementte şekillenen çatlaklar ve sement implant temas yüzeyinin zayıflaması sonucudur. Bu duruma katkıda bulunan faktörler; implantın uygun olmayan ölçüsü, dizaynı ve pozisyonu olarak sıralanabilir. Aseptik gevşeme sement-kemik ve implant-sement arasında olmak üzere iki farklı yerde şekillenir. Köpeklerde, özellikle femoral komponentte aseptik gevşemenin her iki şekliyle de karşılaşılabılır. Acetabular komponentin aseptik gevşemesi, sement-implant temas yüzeyine göre sement-kemik temas yüzeyinde daha fazla şekillenir (9, 15, 16).

Aseptik gevşeme, diğer komplikasyonlardan farklı olarak kronik intermitent topallık ve kas atrofisi gibi klinik belirtiler gösterir. Kalça eklemine ve femurun proksimal kısmının palpasyonunda ağrı belirlenebilir (5). Sement-implant temas yüzeyindeki aseptik gevşeme, implantın hareketi sonucu femoral komponentin ucu ile sement örtü arasında şekillenen boşluk görünümünün radyografik olarak belirlenmesi ile kendini gösterir (Şekil 1.A).

Sement-kemik temas yüzeyinde şekillenen gevşemenin radyografik bulguları ise; temas yüzeyinde kalınlaşma ve radyolüsent bölgenin genişlemesidir. Postoperatif olarak; normal ve stabil durumdaki protezin radyografisinde sement ve kemik arasında ince radyolüsent bir hat görünümü, normal olarak değerlendirilir. Ancak klinik olarak belirgin olan aseptik gevşemenin ilerlemesiyle bu hat kalınlaşarak daha da genişler (Şekil 1.B). Belirgin bir gevşemenin oluşturduğu bu radyolüsent hattın kalınlığı veya boyutu için spesifik bir kriter belirlemek zordur. Bu bulgular, revizyon operasyonunun ya da implantın uzaklaştırılmasının gerekli olduğunu belirlemek için, hastanın operatif geçmişi ve diğer klinik bulgularla birlikte değerlendirilmelidir. Femoral komponentin uzaklaştırılması için iki farklı teknik bulunmaktadır (16). Birinci teknikte; femoral komponent ile birlikte sementin uzaklaştırılması için femurun diyafizinin lateral yüzünde *coffinlid* (tabut kapağı

¹ İletişim: Araş. Gör. M. Alper ÇETİNKAYA
Ankara Üniversitesi Veteriner Fakültesi
Cerrahi ABD 06110 Dışkapı - ANKARA
E-posta: Alper.Cetinkaya@veterinary.ankara.edu.tr

şeklinde) osteotomisi yapılır. İkinci teknikte ise; femur diyafizinin lateral korteksinde linear osteotomi yapılarak, sementle femoral komponent birlikte uzaklaştırılır (5). Gevşemenin tipi, derecesi ve operatörün tercihinine bağlı olarak iki teknik arasında seçim yapılabilir.



Şekil 1. (A) (B) Aseptik gevşeme ve (C) femoral komponentin uc kısmına yakın femur korteksinin kırılması (Schulz, K.S.; 2004).

Figure 1. (A) (B) Aseptic loosening and (C) femoral fracture at the level of the tip of femoral stem (Schulz, K.S.; 2004).

Acetabular komponent'in uzaklaştırılmasında, küçük osteotomlar kullanılarak sement-kemik temas yüzeyi ayrılır. Sonra, kalan sementin uzaklaştırılması için acetabular yatağın küretajı ve irrigasyonu yapılır (16).

LUKSASYON

Travma, implant malpozisyonu, protezli eklemde gevşek oluşu, kassel kuvvetlerin yetersizliği gibi faktörler nedeniyle luksasyon oluşabilir. Bu konu ile ilgili olarak implantın boyun kısmının uzunluğu ve femurdaki pozisyonuna daha az önem verilerek, çoğunlukla acetabular komponent'in doğru bir şekilde yerleştirilmesinin önemi üzerine çalışmalar yapılmıştır (1, 2, 4). Luksasyonda uygulanabilecek sağaltım yöntemleri; kapalı ya da açık redüksiyon ile askılı bandaj uygulaması, implantın boyun kısmını uzatma ya da acetabular komponentin revizyon operasyonu, prostetik kapsül uygulaması ve Triple Pelvic Osteotomy (TPO)'dir (Şekil 2). Bu uygulamaların uzun dönemdeki başarı oranları bilinmemektedir. Esas sağaltım amacı, olumsuzluğu yaratan faktörlerin giderilmesidir (9, 16).

ENFEKSİYON

Artroplastide enfeksiyonun belirlenmesi zordur. Radyografik değişiklikler, kemik-sement temas yüzeyinin aseptik gevşemesinde görülen radyolüsent hattın genişlemesine benzer şekilde olabilir. Kemikteki tipik osteomyelit bulguları, şiddetli ya da kronik olgularda belirgin olabilir. Enfeksiyonda izole edilen mikroorganizmalar; *Staphylococcus*, *Streptococcus* ve *Pseudomonas* türleridir. Bu enfeksiyonların medikal sağaltımı protez ve sementin varlığı nedeniyle başarısızdır. Bu nedenle genellikle implantın uzaklaştırılması önerilir (9, 16).

FEMUR KORTEKSİNİN KIRILMASI VEYA PENETRASYONU

Operasyon sırasında femurda oluşan kırık, ufak bir çatlak olabileceği gibi parçalı bir kırık şeklinde de olabilir. Basit kırıklar konservatif veya operatif olarak

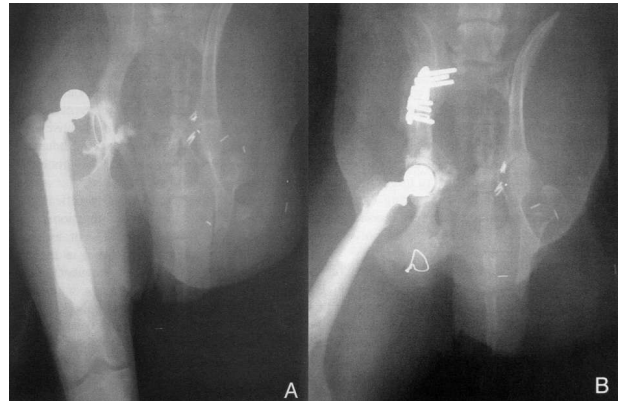(ör. serklaj teli uygulamasıyla) sağaltılabilir. Komplike diyafizer kırıklar genellikle direkt travma sonucu ve çoğunlukla sement örtünün dip kısmında şekillenir. Bu olgularda implantın uzaklaştırılması, revizyon operasyonu ya da implant modifikasyonu yapılmaksızın kırığın tespiti gerekir (Şekil 1.C).

Femur korteksinin penetrasyonu; eğri femur yapısına sahip ya da daha önceden femurda kırık şekillenmiş olan köpeklerde rastlanabilir. Femur yapısı farklı olan bu olgularda, osteotomi hattından yerleştirilen bir Kirschner teli ya da küçük çaplı drill ucu yardımıyla medullar kanalın yapısının belirlenmesi önerilir. Bu girişimlere rağmen, bazı olgularda korteks penetrasyonu yine de şekillenebilir ve sement enjekte edildiğinde değişen dirençle kendini belli eder. Bu durumda femurun etrafı dikkatlice palpe edilerek, egzotermik dönem öncesinde sıvan sement uzaklaştırılabilir. Bu sayede nervus ischiadicus'un aşırı ısıya bağlı travması önenebilir (9,16).

ACETABULUMUN DORSAL DUVARININ YAPISAL YETERSİZLİĞİ

Yeterli kemik yapısının bulunması, acetabular komponentin stabilitesinde süreklilik için önemlidir. Kronik luksasyon ya da subluksasyonlarda, dorsal acetabular kenarda şekil değişikliği olabilir. Bu olgularda, daha küçük acetabular komponent yerleştirilebilir ya da destekleyici kemik yüzeyini artırmak için alternatif teknikler uygulanabilir (12, 16).

Bazı olgularda, acetabular komponent kemik yapının daha laterale uzandığı cranio-dorsal konumda yerleştirilerek, acetabular komponentin kemiksel desteği artırılabilir. *Reamer* ya da havalı matkap dorsal acetabular kenarın iç yüzeyindeki kemiği uzaklaştırmak için kullanılır. "*Pozisyonel reaming*" olarak adlandırılan bu teknik, dorsal kenarın altındaki geniş alanda acetabular komponentin dorsale doğru yerleştirilmesi için uygulanır (16).

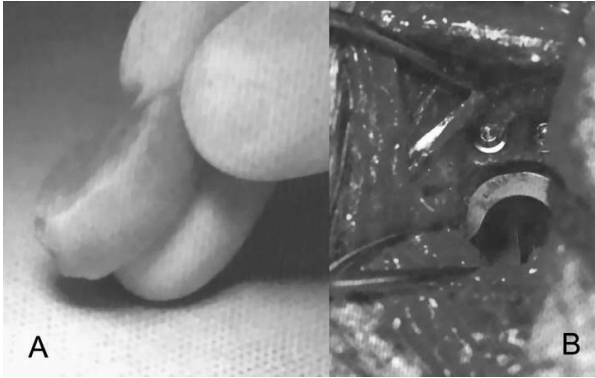


Şekil 2. (A) Protez eklemde luksasyonu ve (B) TPO plağı uygulaması ile sağaltımı (Dyce, J.; 2000).

Figure 2. (A) Luxation of prosthetic joint and (B) treatment with TPO plate application (Dyce, J.; 2000).

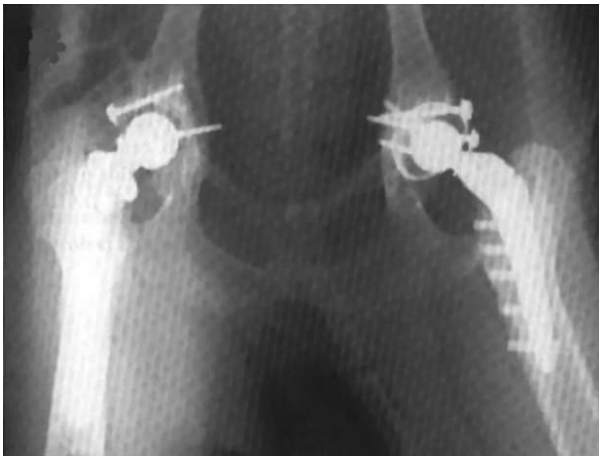Dorsal acetabular kenardaki aşınmanın şiddetli derecede olduğu olgularda, 1 cm kadar derinlikte ve birkaç cm genişliğinde olan bir aşınma bölgesi vardır. Bu aşınma bölgesinin belirlenmesi, acetabulum'un genişletilme-

sinde bir kriterdir. Kortiko-kansellöz greft ala ossis ilium'dan ya da eksize edilen caput femoris'den alınabilir. İlium'dan alınan greft daha fazla vasküleriteye sahiptir, ancak bunun ikinci bir operasyonu gerektirmesi nedeniyle greftin caput femoris'den alınması tercih edilebilir (Şekil 3.A). Acetabulum rutin olarak genişletilir, greft için uygun vasküler yapının gelişimini uyarmak amacıyla aşınma bölgesindeki (alıcı yatağı) kemik dokuda küçük çaplı delikler (osteostixis) açılabilir. Greft alıcı yatağına uyacak şekilde biçimlendirilir, lag biçiminde iki adet 2.7 mm'lik kemik vidası ve ortopedik pul (washer) kullanılarak kansellöz kenarı alıcı yatağına gelecek şekilde sabitlenir (Şekil 3.B). Greftin ventral yüzü alıcı yatağın kalan kısmına göre biçimlendirilir. Bu uygulama, acetabulum'un dorsal kemik desteğini önemli oranda artırır. Ancak, vasküler yapının gelişmesi ve greftin uygulandığı yerde kemiksel kaynamanın oluşumu genellikle mümkün değildir. Kemiksel desteğin yetersizliğinde acetabular komponentin yerleştirilmesi için vida, serklaj teli ve sement uygulamalarıyla destek sağlanabilir (Şekil 4) (12,16).



Şekil 3. Kemik yapısı yetersiz olan acetabulum'un dorsal duvarının greft uygulaması ile desteklenmesi.

Figure 3. To support the inadequate dorsal acetabular coverage by bone graft application.



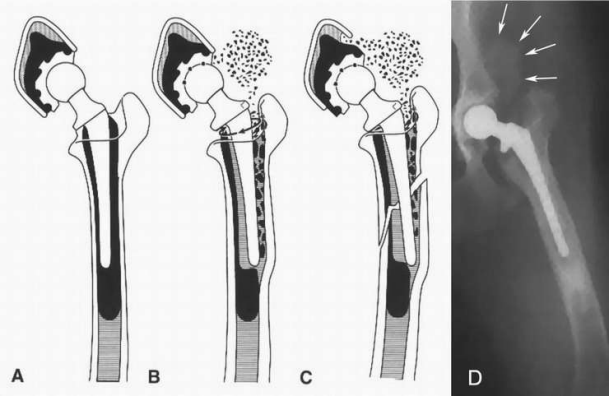
Şekil 4. Acetabulum'un dorsal duvarına greft uygulamasının radyografik görünümü.

Figure 4. Radiographic view of graft application on the dorsal acetabular rim.

DİĞER KOMPLİKASYONLAR

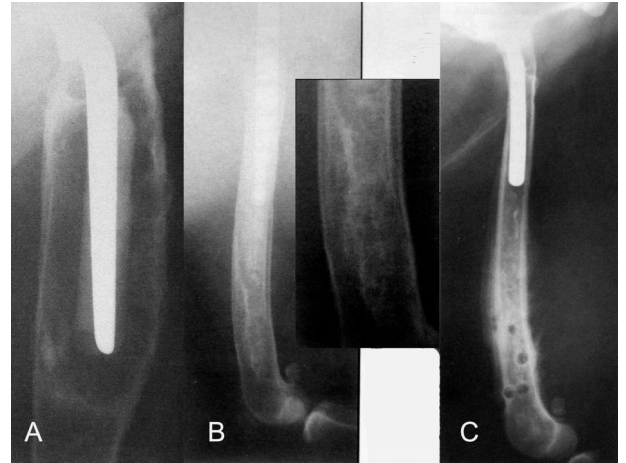
Sementli total kalça artroplastisi uygulamalarında karşılaşılabilecek diğer komplikasyonlar; nervus ischiadicus'un travmaları, yağ embolisi, pulmoner

embolizm, ekstraosöz sement granülomu (Şekil 5), osteosarcom (Şekil 6.A), medullar kanal enfarktüsü (Şekil 6.B) ve buna bağlı gelişen osteosarcom (Şekil 6.C) olarak sıralanabilir. Ancak bu komplikasyonlarla karşılaşma olasılığı düşüktür (6, 7, 9, 11, 13, 17).



Şekil 5. Ekstraosöz sement granülomu gelişimi.

Figure 5. Formation of extraosseous cement granuloma.



Şekil 6. (A) Osteosarcom, (B) medullar kanal enfarktüsü ve (C) buna bağlı gelişen osteosarcom.

Figure 6. (A) Osteosarcoma, (B) medullary canal infarction, (C) resulting osteosarcoma.

KAYNAKLAR

1. Cross, A.R., Newell, S.M. (2000): Definition and Determination of Acetabular Component Orientation in Cemented Total Hip Arthroplasty. *Veterinary Surgery*. 29: 507-516.
2. Cross, A.R., Newell, S.M., Chambers, J.N., Shultz, K.B., Kubilis, P.S. (2000): Acetabular Component Orientation as an Indicator of Implant Luxation in Cemented Total Hip Arthroplasty. *Veterinary Surgery*. 29: 517-523.
3. Dasser, C.L., Schulz, K.S., Kass, P., Stover, S.M. (2003): The Effects of Femoral Stem and Neck Length on Cement Strains in a Canine Total Hip Replacement Model. *Veterinary Surgery*. 32: 37-45.
4. Dyce, J., Wisner, E.R., Wang, Q., Olmstead, M.L. (2000): Evaluation of Risk Factors for Luxation After Total Hip Replacement in Dogs. *Veterinary Surgery*. 29: 524-532.

- 5.Edwards, M.R., Egger, E.L., Schwarz, P.D. (1997):** Aseptic Loosening of the Femoral Implants after Cemented Total Hip Arthroplasty in Dogs: 11 Cases in 10 Dogs (1991-1995). *J Am Vet Med Assoc* 211: 580.
- 6.Liska, W.D., Poteet, B.A. (2003):** Pulmonary Embolism Associated With Canine Total Hip Replacement. *Veterinary Surgery*. 32: 178-186.
- 7.Marcellin-Little, D.J., DeYoung, D.J., Thrall, D.E., Merrill, C.L. (1999):** Osteosarcoma at the Site of Bone Infarction Associated with Total Hip Arthroplasty in a Dog. *Veterinary Surgery*. 28: 54-60.
- 8.Massat, B.J., Vasseur, P.B. (1994):** Clinical and radiographic results of total hip arthroplasty in dogs: 96 cases (1986-1992). *J Am Vet Med Assoc* 205: 448.
- 9.Massat, B.J. (1995):** Canine Cemented Total Hip Arthroplasty. *Waltham Focus* Vol. 5, no.4, p.21-31 www.kyon.ch/
- 10.Olmstead, M.L., Hohn, R.B., Turner, T.M. (1983):** A five-year study of 221 total hip replacements in the dog. *J Am Vet Med Assoc* 183:191.
- 11.Palmisano, M.P., Dyce, J., Olmstead, M.L. (2003):** Extrasosseous Cement Granuloma Associated With Total Hip Replacement in 6 Dogs. *Veterinary Surgery*. 32: 80-90.

- 12.Pooya, H.A., Schulz, K.S., Wisner, E.R., Montavon, P., Jackson, J. (2003):** Short-Term Evaluation of Dorsal Acetabular Augmentation in 10 Canine Total Hip Replacements. *Veterinary Surgery*. 32: 142-152.
- 13.Roe, S.C., DeYoung, D., Weinstock, D., Kyles, A. (1996):** Osteosarcoma Eight Years After Total Hip Arthroplasty. *Veterinary Surgery*. 25: 70-74.
- 14.Schulz, K.S., Liska, B., Wendelburg, K. (1998):** Perioperative Results From a Multicentered Total Hip Arthroplasty Registry. *Veterinary Surgery*. 27:529.
- 15.Schulz, K.S. (2000):** Application of Arthroplasty Principles to Canine Cemented Total Hip Replacement. *Veterinary Surgery*. 29: 578-593.
- 16.Schulz, K.S., Loic, M. (2004):** Surgical Treatment of Canine Hip Dysplasia "Total Hip Arthroplasty". In Slatter D (Ed): *Textbook of Small Animal Surgery*, 3. Baskı. WB Saunders, Philadelphia, s: 2046-2059.
- 17.Sebestyen, P., Marcellin-Little, D.J., DeYoung, B.A. (2000):** Femoral Medullary Infarction Secondary to Canine Total Hip Arthroplasty. *Veterinary Surgery*. 29: 227-236.

ARAŞTIRMA ÖZETİ

Distal Falanks Palmar Bölgesinin Radyografik, Sintigrafik ve Manyetik Rezonans Görüntüleme Bulguları

(Radiographic, scintigraphic and magnetic resonance imaging findings in the palmar processes of the distal phalanx)

Nagy A., Dyson S.J., Murray R.M.

Equine Vet J. 2008 Jan; 40(1): 57-63

NEDEN- Distal falanks'ın palmar yüzeyinde artan radyofarmosötik tutulumu tanımlanmış ancak bu durumun klinik önemi henüz ortaya konmamıştır.

AMAÇ- Distal falanks'ın palmar yüzeyindeki radyografi, sintigrafi ve manyetik rezonans görüntüleme (MR) teknikleriyle elde edilen bulgular arasındaki ilişkinin ortaya konması amaçlanmıştır.

METOT- Unilateral veya bilateral ayak problemi olan 258 atta klinik veriler, radyolojik, sintigrafik ve MR bulguları kaydedildi. Sintigrafik görüntüler subjektif olarak değerlendirildi ve artan radyofarmosötik tutulumunun yoğunluğu derecelendirildi. T1 ve T2 yoğunluklarındaki değişimlerin belirtileri, MR ile değerlendirildi. Sintigrafik, MR, radyolojik ve klinik bulgular arasındaki ilişki araştırıldı.

SONUÇ- Distal falanks'ın palmar yüzeyinde fokal olarak artan radyofarmosötik tutulumu, daha çok MR ile tespit edilebildi. Distal falanks'ın palmar yüzeyinde artan radyofarmosötik tutulumu ile MR derecelendirmesi arasında anlamlı bir korelasyon belirlendi, MR'da daha çok 2 ve 3 derece tutulum olduğu tespit edildi. Artan radyofarmosötik tutulumu ve MR anormalitelerinin daha çok medial palmar yüzeyde şekillendiği görüldü. MR anormalitelerine, en sık topallık tespit edilen ekstremitelerde karşılaşıldı. Generalize artan radyofarmosötik tutulumu ile ilişkilendirilen, T1 ve T2 yoğunluklarında orta dereceli diffüz azalma MR'da en sık karşılaşılan bulgu idi.

SONUÇLAR- Distal falanks palmar yüzeyinin radyolojik, sintigrafik ve MR görüntüleme tekniklerinde elde edilen görüntüleri, önemli farklılıklar göstermektedir. Distal falanks'ın palmar yüzeyinde fokal olarak artan radyofarmosötik tutulumu, bir MR anormalitesi olarak, topallayan ekstremitelerde veya tesadüfi olarak tespit edilmiştir. MR tekniği ile tespit edilen patolojiler daha çok topallık gösteren ekstremitelerde tespit edilmiştir.

ÖNEMİ- Distal falanks'ın palmar yüzeyinde tespit edilen patolojik MR bulgularının klinik öneminin ortaya konabilmesi için daha ileri çalışmalara ihtiyaç vardır.